Aus dem Pathologischen Institut der Universität Erlangen.
Direktor: Professor Dr. E. Kirch.

Zur Histogenese eines Adamantinoms und seines Überganges in ein Plattenepithelcarzinom.

☆

Inaugural-Dissertation

zur

Erlangung der zahnärztlichen Doktorwürde

der

Hohen Medizinischen Fakultät

der

Bayerischen Friedrich-Alexanders-Universität Erlangen

vorgelegt von

Valentin Daniel Mayer
Zahnarzt aus Bamberg.

Tag der mündlichen Prüfung 19. 12. 29.

Buch- und Kunstdruckerei Johann Fink, Delmenhorst, Langestraße 90.

31:172

R. UNIV.
BIBLIOTHEEK
LEIDEN

Referent:

Herr Universitäts-Professor Dr. Kirch.

Dekan:

Herr Universitäts-Professor Dr. Dr. Wintz.

Digitized by the Internet Archive
in 2026

https://archive.org/details/IA41533901_0041

Zu den Geschwülsten, die für den Zahnarzt von ganz besonderem Interesse sind, gehören auch die Adamantinome. Es sind das seltene, für gewöhnlich gutartige epitheliale Tumoren, die in ihrem Bau dem embryonalen Epithel des Schmelzkeimes der Zähne auffallend ähneln. Ihr Wachstum ist in der Regel ein langsames. Der Sitz derselben sind die beiden Kiefer, wobei als Praedilektionsstelle der Unterkiefer in der Gegend der Weisheitszähne anzusprechen ist. Ein primärs Adamantinom an einer weit von den Kiefern entfernten Stelle, nämlich an der Tibia, beschreibt B. Fischer. Die Größe der Geschwulst erreicht meistens die eines Hühner- oder Gänseeies. Aber auch Formen von über Kindskopfgröße und bis 750 gr. Gewicht sind beobachtet worden (Falkson). Das Vorkommen ist bei beiden Geschlechtern gleich, doch soll das weibliche Geschlecht mehr befallen sein. Das Auftreten des Tumors fällt meist in die Zeit der Pupertätsjahre und des Klimakteriums.

Eine Reihe von Autoren haben sich hinsichtlich der Morphologie und Histogenese in mehr oder weniger übereinstimmender Weise geäußert, was sich auch in der Bezeichnung dieser Geschwulst bemerkbar macht. Die hierauf bezügliche Literatur hat bis zum Jahre 1902 M. B. Schmidt und bis zum Jahre 1907 Göbel kritisch bearbeitet. In dieser Zeit tauchen die mannigfaltigsten Namen auf: epithéliome adamantine, zentrales Epitheliom, Cystofibrom, Cystosarkom, Cystum, Cyste dentifera multilokulare, multikoläres Cystom, proliferierende Kiefercyste, Adamantinoma solidum, cystisches Adamantinom, odontome embryoplastique, zentrales Cystadenom, zentrales Papillom der Kiefer. Auf Grund der einschlägigen Literatur handelt es sich wohl immer um dieselben Bildungen. Hesse schlägt in seinem „Beitrag zur Kenntnis der Adamantinome" vor, die Geschwulste, die sich von dem gleichen Gewebe herleiten und die ausschließlich aus diesem Gewebe bestehen, auch mit den ihnen zukommenden Namen zu benennen, nämlich als Adamantinome. Gleichzeitig unterschied derselbe Autor aus praktischen Gründen die beiden Erscheinungsformen des Adamantinoms: das adamantinoma solidum und adamantinoma cysticum, wie es bereits erstmals Blümm 1901 tat. Im Jahre 1918 brachte Krompecher eine zusammenfassende Darstellung, im Jahre 1922 E. Schmidt unter besonderer Berücksichtigung der normalen Schmelzentwicklung. Und eine letzte sehr vollständige Zusammenstellung des einschlägigen Schrifttums über die Adamantinome findet sich bei Römer und bei Sigmund-Weber, der Sigmund

in einer besonderen Abhandlung zwölf Adamantinome, eine beträchtliche Zahl von solchen Geschwülsten, als Beitrag zur Histologie in allerneuester Zeit folgen ließ.

Ganz allgemein sind die schon erwähnten beiden Arten von Adamantinomen zu unterscheiden: das cystische und solide.

Was zunächst das cystische Adamantinom anlangt, so ist der histologische Bau außerordentlich charakteristisch. Sigmund, der sich neuerdings besonders eingehend mit diesen Fragen beschäftigt hat, äußert sich hierüber wörtlich: „Den bezeichnensten Bestandteil geben eigenartige untereinander zusammenhängende Epithelstränge und -zapfen ab, die in ihrer geweblichen Zusammensetzung bis in alle Einzelheiten dem normalen Schmelzorgane gleichen können. Die Geschwulstzapfen wiederholen bis in feinste Einzelheiten vielfach geradezu den Bau der normalen Schmelzglocke. Ihre äußerste Zellage besteht aus hohen zylindrischen Zellelementen, deren Grenze gegen das bindegewebige Stroma durch eine sehr deutliche basalmembranartige Grenzschicht gebildet wird. Diesen Zellen folgen zusammenhängende Netze großer epithelialer Sternzellen, wie sie von der normalen Schmelzpulpa her bekannt sind. Meist sind die den Zylinderzellen direkt aufsitzenden Zellagen etwas abgeplattet und in die Länge gezogen und die zwischen ihnen liegenden interzellulären Lücken infolgedessen schmal und klein. Zu den Innenschichten des Zapfens nehmen die Geschwulstzellen immer deutlicher die ausgesprochen sternförmige Gestalt des retikulierten Plattenepithels an. Die einzelnen Zellfortsätze, die miteinander netzartig zusammenhängen, sind groß und stark in die Länge gezogen. Die dazwischen liegenden interzellulären Lücken sind sehr weit, bald mehr rundlich bald polygonal." „Die sternförmigen Geschwulstzellen besitzen ein feines Netz von intraprotoplasmatischen Fibrillen, die durch die Fortsätze von einer Zelle in die andere übertreten. Anordnung und Verhalten dieser Protoplasmafasern in den Geschwulstzellen entsprechen in allem dem der Sternzellen einer normalen Schmelzpulpa. Gegenüber den Protoplasmafasern des Schleimhautepithels sind sie spärlicher und plumper. Die mittleren Teile der Geschwulstzapfen sind in den einzelnen Fällen sehr verschieden gebaut. Meistens finden sich in ihnen mehrere kleine oder eine große Cyste, in anderen Fällen konzentrische Schichtungen der Geschwulstzellen, deren Protoplasma sich dabei in eine eigenartige hornartige Masse umwandelt. Diese Schichtung kann zur Ausbildung von typischen Hornperlen führen. In wieder anderen Fällen

nimmt das Protoplasma ein eigenartiges blasiges Aussehen an, so daß die Bilder entstehen, die von Krompecher als Lipoid- oder Pseudoxanthomzellen beschrieben sind".

Was die Cystenbildung anlangt, so kann sie auf verschiedene Art zustande kommen.

Becker, Bennecke, Pinkus und Krompecher beschreiben eine Art von Colloidzellencysten, wobei die indifferenten Zellen unter colloidaler Degeneration aufquellen; durch allmählichen Verfall oder auch Desquamation kommt es dann im Inneren der betroffenen epithelialen Komplexe zur Cystenbildung.

Die Schmelzpulpa- Sternzellenepithelcysten, wie sie Kruse, Falkson und Krompecher erwähnen, sind Cysten, die dadurch entstehen, daß der Prozeß, der schon zur Bildung des retikulierten Epithels führte, weiter schreitet, und die Interzellulärräume größer und damit zu mikroskopischen Cysten werden. Durch Zerfall und Desquamation der Zellen und Konfluenz wachsen dann die Cystchen zu makroskopisch sichtbaren heran.

Eine dritte, jedoch seltene Art der Cystenbildung, der ersteren nahestehend, ist die durch körnigen Zerfall des indifferenten Epithels. Solche Cysten werden beobachtet von Pinkus, Frech und Haasler.

Während die oben drei erwähnten Cystenbildungen ausschließlich im Parenchym der Adamantinome gebildet wurden, beschreibt Sigmund zwei Fälle, bei denen er Cysten beobachtet hat, die durch Verflüssigung des bindegewebigen Stromas zustande gekommen waren. Nach seinen Befunden geht der eigentlichen Cystenbildung hier eine ödematöse Durchtränkung des lockeren Bindegewebes voraus, bei der die Bindegewebszellen stark auseinander gedrängt werden, bis sie schließlich ihre Verbindung untereinander verlieren, sich dann abrunden, verfetten, aufquellen und zerfallen. Diese Cysten sind dann ausgefüllt mit eigenartigen krümeligen Eiweißmassen. Diese Entstehungsweise spielt sich also im Stroma ab.

Soweit die sogenannten cystischen Adamantinome. Etwas komplizierter liegen die Verhältnisse bei den soliden Adamantinomen. Nach Sigmund sind sie dadurch ausgezeichnet, daß die in ihnen vorhandenen Epithelzapfen weniger cystische Kolben als solide, oft sehr schmale Zellzüge bilden, deren basale Schicht zwar auch deutlichen Zylinderepithelcharakter besitzt, deren innere Epithellagen aber mehr geschlossene Epithelverbände darstellen, aus dicht aneinanderliegenden Zellen oder mit nur ganz feinen, eben erkennbaren

Interzellularlücken. Sie besitzen oft eine sehr breite Basalmembran an der Epithel-Bindegewebsgrenze und zeichnen sich vor allem dadurch aus, daß ihr Stroma wenigstens in den von Sigmund untersuchten drei Fällen durchaus den Eindruck eines ganz jugendlichen zellreichen Bindegewebes macht, das nicht nur Stromafunktion besitzt, sondern wie Sigmund glaubt, selbst zum Geschwulstgewebe gehört. Es besitzt jedenfalls nicht nur einen ausgesprochen zahnpapillenähnlichen Charakter, sondern hat auch die Fähigkeit zur Produktion eines nicht verkalkenden knochenähnlichen Gewebes, das an jugendliches Zement erinnert. An der den Schmelzzellen der epithelialen Geschwulstteile benachbarten Seite kommt es in solchen Fällen auch zur Entwicklung hoher palisadenartiger Bindegewebszellen, die in Aussehen und Lagerung an die Odontoplasten der Zahnpulpa erinnern. Zwischen den beiden Zellreihen kommt es gelegentlich auch zur Ausbildung von Schmelzprismen auf der einen, zur Entwicklung von dentinartiger Grundsubstanz auf der anderen Seite. Jedenfalls hat Sigmund die Entwicklung von echten Schmelzprismen bisher nur in solchen Geschwülsten gesehen, wo das an die Schmelzepithelzapfen grenzende Bindegewebe nicht nur Stromafunktion besaß, sondern selbst ein intregrierender Bestandteil der Geschwulst war, was vor allem auch an der Fähigkeit zur Ausbildung paraplasmatischer Produkte im Sinne eines nicht verkalkenden Knochen- oder Zementgewebes erkennbar war. Nur an solchen Stellen, wo Bindegewebszellen mit Odontoplastenfunktion mit Schmelzepithelzellen zusammenstoßen, kommt es nach Sigmund auch zur Entwicklung von echtem Schmelze.

Eine viel bearbeitete und nicht einheitlich beantwortete Frage ist die nach der Histogenese der Adamantinome. Hier sind im wesentlichen drei Anschauungen ausgesprochen worden und zwar sowohl für die cystischen als auch für die soliden Erscheinungsformen.

Erstens werden die Adamantinome zurückgeführt auf überzählige Schmelzorgane, resp. Schmelzkeime.

Dieser Ansicht ist beispielsweise Falkson. Zu Gunsten dieser Theorie wird angeführt: Das Netzwerk der sternförmigen Zellen, der äußere Saum mit Zylinderepithel, die Gefäßlosigkeit und der Bau der Alveolen in den ersten Entwicklungsstadien. Es sei durchaus nicht nötig, daß ein ganzes Schmelzorgan dieser Umwandlung anheimgefallen sei; es brauche nur eine abnorme Ausstülpung derselben Veranlassung zur Geschwulstbildung geben. Den Entwicklungs-

vorgang habe man sich so zu denken, daß von der ersten ausgebildeten Alveole sich ein Stückchen abschnürt, in denselben die vom stratum intermedium herstammenden Zellen wucheren und sich zu dem Netzgewebe ausbilden. Dementsprechend nehme nun auch das umgebende Zylinderepithel an Ausdehnung zu, immer aber nur eine einfache Schicht bildend. Jede neugebildete Alveole werde nun wiederum zur Matrix für eine oder mehrere neue Alveolen. Aus diesen Alveolen entwickeln sich dann die Cysten. Sowie nun durch Zusammenfließen der Alveolen kleine Cysten entstehen, so entwickeln sich aus letzteren die größeren, das Epithel der Cysten bleibe natürlich dasselbe wie das der Alveolen.

Hesse ist auf Grund eines von ihm beschriebenen Adamantinoms, in welchem sich in einer Cyste die Krone des retinierten unteren Weisheitszahnes befand, der Ansicht, daß die Geschwulstelemente einmal aus den inneren Schmelzzellen, das andere Mal aus den äußeren Schmelzzellen der Epithelscheide hervorgehen. Die inneren Schmelzzellen stellen hohe Zylinderzellen dar, die äußeren sind abgeplattet. Den inneren Schmelzzellen wohnt erhöhte Tätigkeit, große Kraft inne, die äußeren Schmelzzellen bilden sich frühzeitig zurück.

Zweitens kommt in Betracht die Malassez'sche Theorie. Malassez machte 1885 die Entdeckung, daß bei Neugeborenen in der Nachbarschaft der Zähne epitheliale Zellkomplexe im Inneren der Kiefer vorhanden sind. Als er auch bei Erwachsenen in der Umgebung der Wurzel der Zähne solche epitheliale Zellreste, die sog. „Débris épithèlianx paradentaires" nachweisen konnte, machte er diese Débris für die Bildung aller epithelhaltig odontogenen Kiefertumoren, besonders auch der Adamantinome verantwortlich.

Eine sichere Stütze für diese Malassez'sche Anschauung liefert Witzel. Er wies auf die von Brunn 1887 gemachte Entdeckung hin, daß das Epithel der Zahnanlage auch über die Grenzen der Schmelzbildung hinaus in Form einer Epithelscheide bis zur Gegend der späteren Wurzelspitze vordringt. Die D. e. p. und die Reste der von Brunn'schen Epithelscheide sind sowohl von Malassez selbst als auch später meist identifiziert worden und bis in die jüngste Zeit von den meisten folgenden Autoren als Ausgangspunkt der Adamantinome gedeutet worden.

Drittens könnte als Ausgangspunkt der Adamantinome in Betracht kommen die fertiggebildete Mundschleimhaut. Ein Vertreter dieser Ansicht ist Bakay. Er will deutlich den

Zusammenhang des Tumors mit der Schleimhaut nachgewiesen haben. Die unterste Schicht des Epithels der Schleimhaut bildet abwärts wuchernd genau die Epithelzapfen, aus welchem die Geschwulst selbst besteht. Auch die Cystenbildung erklärt er nicht infolge der Degeneration der zentralen polygonalen Zellen der Epithelzapfen, sondern dadurch, daß die sich verzweigenden Epithelzapfen das schleimig entartete Bindegewebe umgeben, dessen Entartung sich dann bis zur Cystenbildung fortsetzt. In Serienschnitten untersuchte Bakay das Verhalten der Schleimhaut und konnte beobachten, daß dentritisch verzweigte Zellbündel aus ihr den Ausgang nehmen und sich abwärts in die Geschwulst fortsetzen. In den tiefer gelegenen Teilen sah er Veränderungen, nämlich daß die äußere Epithelschicht zylindrisch wird und im Inneren Vakuolen entstehen. Diese Veränderung ist schon an den von der Schleimhaut ausgehenden Alveolen vorzufinden. Er geht sogar soweit, daß er die Entstehung dieser Geschwülste aus dem Schmelzorgan als einen „überwundenen Standpunkt" erklärt.

Ähnlich wie Bakay glaubt auch Kuru an den Zusammenhang der Tumoren mit der Mundschleimhaut. Nach ihm haben auch der Japaner Nakajama und ebenso Mori einen „stielartigen Zusammenhang mit dem Kieferschleimhautepithel" feststellen können. Als eine weitere Besonderheit fand Kuru im Zentrum der Epithelanhäufungen stellenweise geschichtete Epithelperlen mit verhornten Epithelien. Er fand Plattenepithel mit einer tunica propria in den peripheren Teilen des Präparates in normalem regelmäßigem Zusammenhange. Das Epithel dringt in den zentralen Teilen zwischen den einzelnen Papillen in das Tumorgewebe ein und bildet lange Zapfen, die sich mit dem Geschwulstparenchym vereinigen. Kuru glaubt an folgende zwei Möglichkeiten: entweder direkte Entstehung aus dem Schleimhautepithel oder Wucherung des Epithels und atypische Bildung des Schmelzorganes. Letzteres will er an Serienschnitten beobachtet haben. Ob die schon als Deckepithel differenzierten Zellen eine embryonale Fähigkeit, Schmelzorgan zu bilden bekommen haben, oder ob eine undifferenzierte Zellart, welche gewöhnlicherweise nur Plattenepithel zu bilden im Stande ist, aber noch im embryonalen Zustande sich befindet, hier vorhanden gewesen ist, will Kuru dahingestellt sein lassen, er nimmt aber das erstere an.

Krompecher greift auch die Theorie der Entstehung der Adamantinome aus der Mundschleimhaut wieder auf und zwar auf Grund der Arbeiten von Bakay und Kuru, wobei er aus-

drücklich erwähnt, daß er seine diesbezüglichen Beobachtungen schon vor dem Erscheinen der Arbeiten obiger Autoren gemacht habe. Anläßlich der histologischen Schilderung zweier cystischer Adamantinome betont K r o m p e c h e r , daß die Oberfläche dieser Tumoren auf weite Strecken hin von geschichteten Pflasterepithel der Mundschleimhaut überzogen ist, und daß die Stränge und Cysten an mehreren Stellen mit diesem vielfach verdicktem Epithel zusammenhängen. Er hebt besonders hervor, daß der Zusammenhang von Oberflächenepithel mit den Geschwulstepithelgebilden ein so inniger, der Übergang ein so allmählicher, fließender ist, daß an sekundäres Heran- resp. Zusammenwachsen nicht zu denken ist, vielmehr in diesen beiden Fällen die cystischen Adamantinome auf eine Wucherung des Plattenepithels der Mundschleimhaut bezogen, von diesem abgeleitet werden müssen. Doch gibt K r o m p e c h e r auch gleichzeitig zu, daß für die Mehrzahl der Fälle allerdings an der Auffassung festgehalten werden müsse, daß die Adamantinome aus versprengten Epithelhaufen des Schmelzkeimes resp. aus den d. e. p. resp. aus Resten der B r u n n ' s c h e n Epithelscheide hervorgehen.

Mit der Histogenese der Adamantinome haben sich noch eine Reihe von Autoren beschäftigt. Es sollten aber hier nur diejenigen Theorieen Erwähnung finden, die in der Literatur besondere Bedeutung erlangt haben bezw. noch heute beanspruchen können. Wie wir gesehen, sind es im wesentlichen drei Anschauungen, von denen die beiden ersten auf die frühe Entwicklungszeit zurückgehen, nämlich einerseits auf einen überschüssigen Schmelzkeim resp. den Schmelzkeim eines verbildeten Zahnfollikels, andrerseits auf die geradezu physiologischen M a l a s s e z ' s c h e n Epithelreste, der Débris épithèliaux paradentaires. Dem gegenüber greift die dritte Anschauung nicht auf die frühen Entwicklungsvorgänge zurück, sie nimmt vielmehr die bereits fertige Mundschleimhaut als Ausgangspunkt an und läßt demnach noch im späteren Leben des erwachsenen Menschen die Entstehung eines kongenital nicht angelegten Adamantinoms zu.

Auf Veranlassung von Herrn Professor Dr. E. KIRCH sei nun im Folgenden der Versuch unternommen, an Hand eines etwas eigenartigen Falles von Adamantinom aus dem Erlanger Pathologischen Institut, einerseits zu den eben besprochenen Anschauungen über die Histogenese der Adamantinome kritisch Stellung zu nehmen und andrerseits der in der Literatur erst ganz spärlich bearbeiteten Frage eines etwaigen Übergangs des Adamantinoms in ein Platten-

epithelcarzinom nachzugehen. Gerade für diesen zweiten Teil der mir gestellten Aufgabe darf der vorliegende Fall eine besondere Bedeutung finden.

5. 2. 29. Herr Zahnarzt Dr. K. Groeschel in Weißenburg i. B., der mir in liebenswürdiger und dankenswerter Weise die ersten klinischen Beobachtungen zur Verfügung stellte, fand bei einem 20jährigen Patienten eine Geschwulst, die richtige Eiwölbung zeigt. Es wurde daraufhin dem Pathologischen Institut Erlangen eine Probeexcision aus dem Tumor nach Abpräparierung der Schleimhaut zur genauen Diagnose eingesandt. Bei der Herausnahme dieses Stückes wird festgestellt, das gegen die Zähne zu nur noch papierdünner Knochen vorhanden ist, gegen die Nase zu nichts mehr.

7. 2. 29. Ergebnis der mikroskopischen Untersuchung der Probeexcision des rechten Oberkiefers des Pathologischen Institutes zu Erlangen. Einf. Nr. 181 29, Prof. Dr. E. Kirch:

„Die etwa erbsengroße Gewebsexcision zeigt histologisch einen zweifellos malignen Tumor, dessen Bau und Deutung recht interessant ist. Es finden sich eigentümlich angeordnete Nester und netzförmige Figuren von epithelialem Aufbau, die zum Teil ein zweifelloses Plattenepithelcarzinom darstellen, hier und da auch mit deutlicher Hornperlenbildung. An anderen Stellen bestehen diese netzförmigen Epithelhaufen aber in ihren äußeren Schichten aus hohem Zylinderepithel und in den inneren aus netzförmig angeordneten Epithel durch gallertige ödematöse Lockerung ‹sog. retikuliertes Epithel› ähnlich dem embryonalen Schmelzepithel. Zwischen diesen beiden verschiedenen Formen bestehen alle Übergänge. Das übrige Gewebe wird gebildet vom Bindegewebe, das einen etwas fascikulären Bau aufweist, im Ganzen aber relativ zellreich und nicht besonders fibrös ist, hier und da aber hyaline Einlagerungen aufweist. In diesem Bindegewebe liegen außer den vorbeschriebenen Epithelhaufen und -nestern auch noch kleine epitheliale Gebilde in Streifenform oder in Kolbenform oder in angedeuteter Glockenform. Diese kleinen Einlagerungen entsprechen durchaus den Malassez'schen Epitheltrümmern, die sich als Reste der Brunn'schen Epithelscheide erhalten haben. Der ganze

Tumor ist demnach aufzufassen als ein im wesentlichen solides Adamantinom mit Übergängen in ein zur Verhornung neigendes Plattenepithelkarcinom."

11. 2. 29. Auf Grund dieser Diagnose wurde Aufnahme in die Chirugische Klinik Erlangen veranlaßt, die am 11. 2. 29 stattfand.

Herrn Assistenzarzt Dr. Reichel sage ich für die Überlassung der Krankengeschichte meinen besten Dank.

Herr F., 20 Jahre alt, Hilfsarbeiter. Vor ca. 6 Wochen wurde Patient von seiner Umgebung darauf aufmerksam gemacht, daß sich über der rechten Oberlippe eine Schwellung befinde. Er selbst hatte bis dahin keinerlei Beschwerden verspürt. Nachdem in den nächsten Wochen die Schwellung sich zwar nicht vergrößerte, andererseits aber auch die Schwellung nicht zurückging, ging Patient zum Zahnarzt. Es wurde eine Probeexcision vorgenommen, die in das Pathologische Institut Erlangen eingeschickt wurde ‹siehe obigen Bericht›.

Befund: Großer schmächtig gebauter Patient in gutem E. und K. Z.

Am rechten Oberkiefer zeigt sich eine Vorwölbung, die die rechte Nasolabialfalte vollkommen ausfüllt und den rechten Nasenflügel etwas emporhebt. Die Verdickung beginnt etwa daumenbreit unter dem inneren Augenwinkel, verläuft am Unterrand des Jochbogens entlang nach außen bis in die Höhe einer senkrecht nach unten gedachten Linie, die den äußeren Augenwinkel schneidet und verliert sich am rechten Mundwinkel. Die Haut über der Verdickung ist vollkommen frei verschieblich. Die Verdickung selbst ist knochenhart und sitzt dem Oberkiefer fest auf. Es besteht keinerlei Druckschmerzhaftigkeit. Bei geöffnetem Munde und zurückgeschlagener Oberlippe ‹siehe Abb. 1› zeigt sich eine Verdickung des Oberkiefers, die etwas über die Medianlinie nach links übergreift und nach rechts bis in die Höhe des ersten oberen Praemolarzahnes reicht. Parallel laufend zum Oberkiefer findet sich in dieser Verdickung ein mundförmiger Ausschnitt, aus dem zungenförmig den Ausschnitträndern eng anliegend ein mäßig über das Niveau vorspringender Wulst hervorragt. Im äußeren Winkel

dieses mundförmigen Gebildes findet sich eine Seidennaht. Die ganze Verdickung ist mit Schleimhaut überzogen. Am Gaumen läßt sich keinerlei Veränderung nachweisen. Die Bewegungen des Unterkiefers sind frei. Gebiß ist gut. Am Halse sind unter dem Unterkiefer beiderseits einige kleine derbe nicht schmerzhafte gut verschiebliche Lymphdrüsen zu fühlen.

Im Gesicht zahlreiche Aknepusteln.

Abbildung 1

20. 2. 29. Operation: Ausgeführt von Privatdozenten Herrn Oberarzt Dr. Friedrich, Chirurgische Klinik Erlangen.

Vorbereitung zur Operation. Operation wird in Lokalanästhesie ausgeführt. Lappenschnitt nach Langenbeck. Abpräparieren der Weichteile vom Knochen. Extraction des oberen rechten Schneidezahnes. Schleimhautschnitt in der Mitte des rechten Gaumens. Durchtrennen des Oberkiefers mit Osteotom am Jochbogen und Jochbein

unter Erhalt des unteren Augenbogens, des harten Gaumens und des Vomer. Luxieren des durchtrennten Oberkiefers. Blutstillung. Tamponade. Hautnaht. Ableitung des Tampons durch die Nase. Schleimhautnaht, durch die sich die Mundhöhle vollständig abschließen läst.

28. 2. 29. Entfernung der Nähte. Hauträndер p. pr. verheilt. Ziehen des Tampons. Am voderen Schleimhautwinkel ist eine geringe Nahtdehiscenz aufgetreten.

10. 3. 29. Die dehiscierenden Stellen zeigen gute Granulationsbildung.

19. 3. 29. Allgemeinbefinden gut. Patient wird entlassen.

Die zur Deckung des Defektes nötige Prothese wurde später angefertigt.

Das operativ entfernte Material wurde wiederum dem Erlanger Pathologischen Institut zugesandt, wo es zur weiteren Verarbeitung mir überwiesen wurde.

Makroskopischer Befund:

Das resezierte Oberkieferstück (siehe Abb. 2) hat eine Länge von ca. 7 cm und eine Höhe von ca. 5 cm, einschließlich der Zahnkronen. Die Außenwand ist begrenzt von einer geschlossenen Zahnreihe mit gesunden Zähnen, von tuber maxillare, vom processus çygomaticus und der facies orbitalis maxillare und nasalwärts von einer von der incissura lacrimalis zum Interdentalraum der beiden oberen Schneidezähne gedachten schräg verlaufenden Linie.

Die innere Seite zeigt den Prozessus alveolaris, die crista nasalis des prozessus palatinus, die facies nasalis und den hyatus et sinus maxillaris. Im tuber maxillare deutlich die Veranlagung des Weisheitszahnes. Beachtenswert ist die Zahnreihe.

Der Weisheitszahn ist, wie oben erwähnt, veranlagt. Die beiden Molaren und Praemolaren sind vollständig gesund und sehr gut ausgebildet. Sie bilden eine geschlossene Reihe im Gegenteil zu dem Eckzahn und den beiden Frontzähnen. Der Interdentalraum vom 4 zum 3 zeigt eine Vergrößerung, die ungefähr 3 mm beträgt. Dieser Zwischenraum bleibt zwischen 3 und 2 und 1 gewahrt. Auffallend ist das Größenverhältnis zwischen 1 und 2, wobei 2 um die Hälfte schmäler ist, als 1. Die Stellung der Zähne, die bis zum Eckzahn normal ist, weicht im Bereich der beiden Frontzähne ab. Diese stehen den 3 als eine Senkrechte betrachtet von demselben in einem Winkel von 45° von vorne ab und täuschen so eine

Prognathie vor, trotzdem die Stellung des Kieferknochens als normal bezeichnet werden kann.

Nimmt man die Zahnreihe als Basis, so sitzt der Tumor auf derselben vom ersten Praemolaren bis zum ersten Incisivus. Diese Basis beträgt 4 cm. Vom ersten Praemolaren verläuft der Tumor halbmondförmig nasalwärts und erreicht 1^1_2 cm vom foramen infraorbitale (nasalwärts) seine größte Höhe. Diese beträgt 3^1_2 cm. Hier fällt er fast in einem spitzen Winkel rasch ab, wobei er der Operationsgrenze gleich ist, bis zur Nasenscheidewand. Von hier

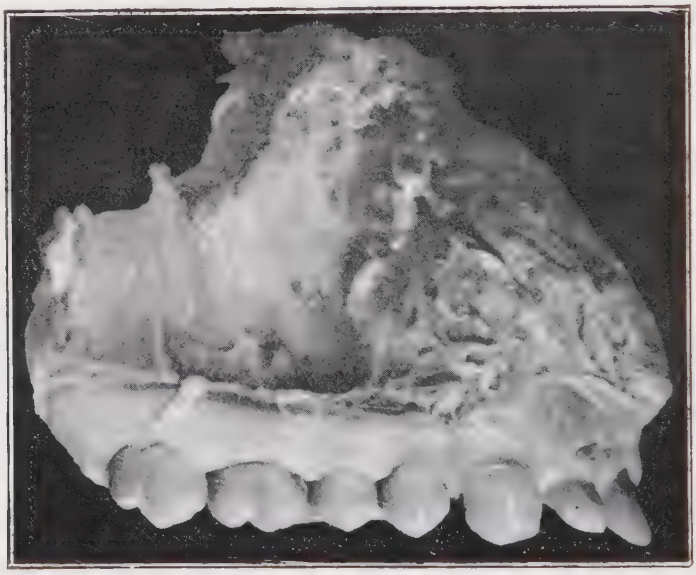

Abbildung 2

aus ist die Form halbkreisförmig und er erreicht die Basis am ersten Schneidezahn. Die räumliche Ausdehnung ist am größten in einer zur Zahnreihe parallel verlaufenden Linie, die gedacht ist von einem Punkt 1 cm unterhalb der Nasenscheidewand bis zum unteren Ende des prozessus cygomaticus. Von dieser gedachten Linie verläuft der Tumor nach unten zur Zahnreihe allmählich, nach oben mehr kugelförmig und sitzt hier massig dem Knochen auf. Die Gingiva ist in der Höhe bis zur Umschlagsfalte der Wangenschleimhaut erhalten.

Insgesamt hat der Tumor folgende Größe: $3^1/_2$ cm in der Breite, ebenfalls $3^1/_2$ cm in der Längsrichtung von oben nach unten. Und eine Dicke gegen den Knochen zu von etwa $1^1/_2$ cm. Er

wölbt sich der Form nach halbkugelig vor, zeigt aber, wie aus obiger Beschreibung hervorgeht, eine zentrale Dellung. Er sitzt bedeckt mit sehnigem Gewebe und noch mit anhaftenden Muskelfasern dem Oberkieferknochen auf. Man hat den Eindruck, als ob das sehnige Gewebe eine Art Kapsel bildet. Die derbe Kapsel ist etwa 1–2 mm dick, läßt sich aber noch relativ gut vom Tumor abziehen, ohne daß dieses Gewebe wesentliche Substanzverluste erleidet. Die dadurch zu Tage tretende Tumoroberfläche stellt ein graubräunliches Gewebe dar.

Beim Einschneiden des Tumors kommt im oberen Teil eine erbsengroße Cyste mit schleimigem Inhalt zur Erscheinung, daneben eine zweite, jedoch viel kleinere Cyste. Das die Cysten umgebende Gewebe erscheint solider Natur und weist Andeutungen von fascikulärem Bau auf.

Es wurde nun zwischen Eckzahn und zweiten Schneidezahn sagittal ein Schnitt gelegt und vom Tumor ungefähr 1 cm zwecks histologischer Untersuchung herausgenommen. Sodann wurde das ganze Operationsmaterial an der gleichen Stelle durchschnitten und durchsägt zwecks histologischer Untersuchung des Knochengewebes.

Die Schnittfläche zeigt deutlich erkennbar drei große Cysten in Erbsenform. Die eine befindet sich im obersten Teile des Tumors nach der Gesichtsseite zu und parallel zu ihr nach innen der Kieferhöhle zu die zweite, welche abgeplattet ist, die dritte liegt oberhalb des Gaumendaches. Zwischen diesen Cysten sind kleinere noch gut wahrnehmbar. Die Geschwulstmasse selbst stellt sich als ein schwammiges, samtartiges Gewebe dar, mit teilweise glatter Oberfläche, die auf solides Gewebe schließen läßt. Die Farbe ist schmutziggrau, an manchen Stellen weißlichgelb, je nach dem Grade der Durchblutung. An anderen Partien zeigt der Querschnitt eine höckerige Oberfläche mit halbkugeligen Vorsprüngen, entsprechend den darunter liegenden Cysten.

Den Cysteninhalt bildet meist klare, braungelbe, etwas fadenziehende Flüssigkeit. In der palatinalwärts gelegenen Cyste ist die Konsistenz mehr breiig.

Röntgenologischer Befund:

Die Röntgenaufnahme wurde an dem zwischen Eckzahn und zweiten Schneidezahn sagittal durchtrennten Operationsmaterial gemacht. ⟨Siehe Abb. 3⟩

Das auf der linken Seite der Aufnahme wiedergegebene Bild zeigt deutlich die Lage des Tumors und bestätigt die makroskopische

Beschreibung. Von besonderer Bedeutung aber sind die Verhältnisse am Knochengewebe. Der bei der Entnahme der Probeexcision festgestellte papierdünne Knochen ist auf dem Bilde nicht zu erkennen, desgleichen ist der labiale Teil der Alveole, in der der Schneidezahn ruht, nicht mehr sichtbar, sodaß der Zahn an dieser Stelle nur von Geschwulstgewebe umgeben ist. Erst ca 3 — 4 mm von der Wurzelspitze kronenwärts entfernt läßt sich wieder Knochen feststellen, dessen Masse von hier in der Richtung der Wurzelspitze allmählich zunimmt, um dann von der Wurzelspitze ab seine normale Stärke zu erreichen, jedoch nur in einer Länge von 7 — 8 mm. Hierauf verringert sich plötzlich die Masse des Knochens auf ungefähr 2 — 3 mm auf eine

Abbildung 3

Strecke von 12 mm. Erst gegen die Orbita zu verdickt sich der Knochen wieder. Das ganze Bild ist vielleicht mit einer Bucht zu vergleichen, die sich oberhalb der Wurzelspitze bis zur Orbita flach hinzieht, in die sich der obere Teil der Geschwulstmassen wölbt.

Histologischer Befund:

Das histologische Bild ‹siehe Abb. 4› gleicht dem der Probeexcision und zeigt einen noch deutlicheren Wechsel im Aufbau der sicher epithelialen Geschwulst. In ein lockeres bindegewebiges Stroma eingebettet finden sich Massen aus soliden Zügen und Haufen von Epithelien, deren basale Schicht deutlichen Zylinderepithelcharakter besizt, deren innere Zellagen aber mehr geschlossene Epithelverbände darstellen, aus dicht aneinander liegenden Zellen, oder mit nur ganz feinen eben erkennbaren interzellularen Lücken.

Diese soliden Epithelzüge verbinden sich untereinander und erzeugen so ein weitverzweigtes Netz, dessen Maschen von dem bindegewebigem Stroma ausgefüllt sind. Ferner kommen Netze dadurch zustande, daß von einer größeren Epithelanhäufung Ausläufer ausgehen, die sich mit benachbarten gleichartigen Strängen verbinden.

Dazwischen finden sich eigenartig untereinander zusammenhängende Epithelstränge- und zapfen in Glocken- und Kolbenformen. Diese gleichen in ihrer gewöhnlichen Zusammensetzung dem normalen Schmelzorgan.

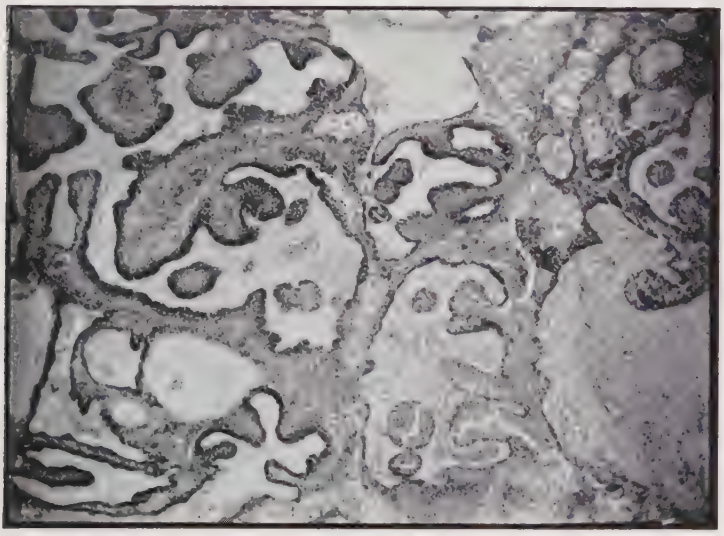

Abbildung 4
(mikroskopisches Gesamtbild des Schnittpräparates)

Als äußere Randzone finden sich besonders hohe Zylinderepithelzellen. Diesen Zellen folgen zusammenhängende Netze großer epithelialer Sternzellen, wie beim embryonalen Schmelzgewebe. Die Zellfortsätze derartigen retikulierten Gewebes sind stark in die Länge gezogen und bilden mit den Zellfortsätzen anderer Zellen die Form eines weitverzweigten Netzes. Die dazwischen liegenden interzellulären Maschen weisen verschiedene Formen auf, bald sind sie rundlich, bald mehr unregelmäßig geformt, bald mehr eckig bald größer und bald kleiner. (Siehe Abb. 5)

In vielen Epithelzapfen konnten Hohlräume in Gestalt von Cysten festgestellt werden, von der Größe einer kleinen Erbse bis herab zu mikroskopisch kleinen und kleinsten Cystchen. Die

Wandung wird aus abgeplatteten Epithelzellen gebildet, denen eine äußere Schicht von mehr kubischen Formen aufsitzt. Die Bildung dieser Cysten kommt deutlich erkennbar durch Auflockerung des Zellreticulums zustande. Teilweise quellen die Zellen selbst unter Vacuolenbildung auf, die Protoplasmafortsätze, die die einzelnen Zellen verbinden, werden vielfach zerstört und der ganze Zellkompex geht unter Verfettungserscheinungen zu Grunde. Der Cysteninhalt besteht dann aus eiweißreicher Flüssigkeit und abgestoßenen aufquellenden Zellen und Zelltrümmern. An Cysten,

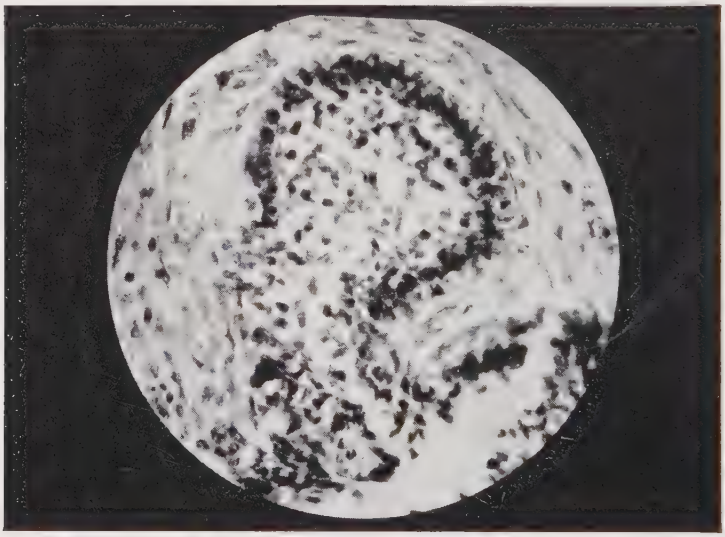

Abbildung 5
(vergrößertes Teilbild aus Abb. 4)

deren Wandungen nur mit abgeplattetem Epithel ausgekleidet sind, sprossen stellenweise, in das Lumen hineinragend, größere papilläre Komplexe von Epithelhaufen, die zentral teilweise eine gewisse Degeneration der Zellen aufweisen. Solche papilläre Sprossen sind aber rein epithelial und haben keinen bindegewebigen Grundstock, es sind also keine eigentlichen Papillome.

Im allgemeinen reicht der Tumor nicht bis an die Schleimhaut heran, sondern ist von dem plattenepithelialen Schleimhautüberzug noch fast überall durch etwas subepitheliales Bindegewebe getrennt. Nur eine einzige Stelle hat sich auffinden lassen, wo ein räumlicher Zusammenhang mit dem Schleimhautepithel erkennbar ist. Hier ist eine Abtrennung des Tumors von der Schleimhaut nicht möglich,

sonst aber besteht, soweit das Material hat durchsucht werden können, eine durchweg ziemlich deutliche Abgrenzung des Tumors gegen die Schleimhaut.

In diesem wirren und regellosen Durcheinander von Epithelhaufen, Cysten und Bindegewebe finden sich nun Zellhaufen von der Art des Plattenepithelcarzinoms. Meist liegen die Gruppen von Plattenepithelien in nur wenigen Stellen zusammen. ⟨Siehe Abb. 6⟩

Größere Verbände von Plattenepithelien konnten jedoch an mehreren Stellen festgestellt werden. Ein besonders schönes Bild

Abbildung 6

gibt eine Epithelanhäufung, ⟨Siehe Abb. 7⟩ wobei das Plattenepithel im Innern liegt und nach außen von hohem Zylinderepithel nach Art der Basalzellen umgeben ist. Vereinzelt findet man auch eine dem Stroma zunächst aufsitzende Basalschicht zylindrischer Zellen und innen eine Schicht abgeplatteter, vielfach auch kernloser Zellen, die sich im Zentrum mannigfaltig schichten. Hier können dann auch Ansätze zu geringer Hornperlenbildung ⟨Kankroidperlen⟩ festgestellt werden. Meist aber vermißt man eine solche Anordnung der Epithelmassen, es lassen sich dann ungeordnete Wucherungen polygonaler Zellen beobachten. Die Zellkerne zeigen verschiedene Strukturen, sowie einen Wechsel in Chromatingehalt und Größe. Es finden sich Zell- und Kerndegenerationen. Ferner besteht eine

geringe Infiltration polymorphkerniger Leukocyten. In das Periost hinein wachsen in deutlich infiltrierender Form Zapfen und Stränge von Tumorgewebe vom Charakter des soliden Adamantinoms. Bei ganz starker Vergrößerung hat es den Anschein, als ob es im Zentrum der Epithelhaufen zu einem Zerfall der Epithelhaufen komme. Der Knochen selbst zeigt nur die schon makroskopisch und röntgenologisch erkannte Verschmälerung, ist aber von Geschwulstmassen nicht durchwachsen. Es hat sich auch keine deutliche lacunäre Knochenresorption feststellen lassen. Vielmehr scheint sogar ein geringer,

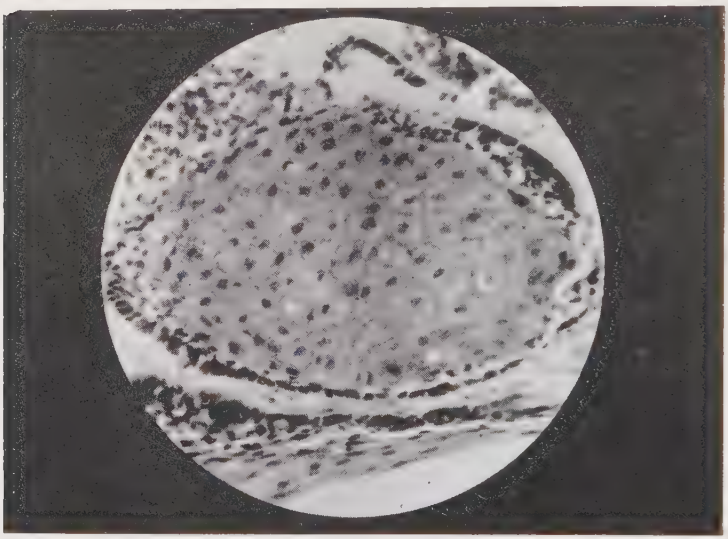

Abbildung 7

schalenförmiger Knochenanbau zu bestehen. Es finden sich nämlich einige Knochenbälkchen, umgeben von einem Saum von Osteoblasten. Das Knochenmark besteht aus faserreichem Bindegewebe.

Überblicken wir die Gesamtheit der Befunde, so handelt es sich um eine unregelmäßig geformte, schätzungsweise kleinhühnereigroße Geschwulstbildung am rechten Oberkiefer eines 20 jährigen Mannes. Die auf Grund der Probeexcision und der kurz darauf, nach operativer Entfernung des Tumors mit samt der rechten Oberkieferhälfte, vorgenommene histologische Untersuchung ergibt zunächst ein Bild, das als Adamantinom angesprochen wird und zwar teils als ein cystisches Adamantinom, wobei die Cysten bis zu Erbsengröße erreichen, teils aber als ein solides Adamantinom.

Für das solide Adamantinom spricht das weitverzweigte Netzwerk aus Epithelhaufen und Epithelsträngen, die im einzelnen außen hohes Zylinderepithel oder wenigstens basalzellenartige Zellen aufweisen. Im Inneren aber vielfach einen mehr lockeren Verband von verästeltem retikuliertem Epithel enthalten, sodaß hier eine deutliche Ähnlichkeit mit dem Schmelzepithel der Zähne besteht. Dazwischen findet sich mehr oder weniger reichliches Bindegewebe, teils derber, teils lockerer und zellreicher Art.

Von den soliden Partieen finden sich alle Übergänge örtlicher und histologischer Art zu den kleinen und selbst größeren Cystenbildungen, doch überwiegen die soliden Partieen. Bezüglich der Entstehung der Cysten im vorliegenden Falle hat sich nachweisen lassen, daß sie zum Teil durch Auflockerung der retikulierten Zellen, zum Teil aber auch durch Degeneration und Zerfall zentraler Epithelien zustande kommen. Daneben fanden sich Cysten mit einfacher Epithellage, deren Entstehungsweise nicht mehr festzustellen war. Dagegen sind Cysten im Stromabereich durch serös schleimige Erweichung des Bindegewebes, wie Siegmund und andere Autoren erwähnen, hier nicht zur Beobachtung gelangt.

Wenn somit für einen Teil der vorliegenden Cysten das nachträgliche Entstehen aus ursprünglich epithelialen, soliden Tumorsträngen angenommen werden muß, so darf daraus doch nicht etwa der Schluß gezogen werden, daß nun jetzt ganz allgemein das cystische Adamantinom aus dem soliden sich als eine Art Alterserscheinung entwickle. Diese letztere Ansicht hat beispielsweise Rahm 1916 geäußert, wobei er sich auf eine statistische Verarbeitung des Durchschnittsalters der in der Literatur niedergelegten Fälle der beiden Adamantinomsarten stützt. Er sagt wörtlich: „Das cystische Adamantinom ist nichts anderes als die Altersform des soliden und die Schnelligkeit dieses Alterns hängt ab von der Höhe der Differenzierung der Geschwulstmutterzellen".

Wir sind demgegenüber der Meinung, daß sowohl das cystische aus dem soliden, als auch das solide sich aus dem cystischen Adamantinom bilden kann. Es ist bei der Cystenbildung nicht nur von Fall zu Fall zu entscheiden, sondern auch von Cyste zu Cyste, sodaß in einem Falle die verschiedensten Cystenarten auftreten können. Es ist möglich und auch in unserem Falle nachzuweisen, daß aus einem soliden Epithelkomplex sich durch die oben erwähnten Momente — Auflockerung, Degeneration, Desquamation — Cysten bilden können. Wir konnten aber auch in unserem Falle feststellen, daß

in bereits ausgebildeten Cysten, die an ihrer Wandung nur mit abgeplattetem Epithel ausgekleidet waren, papilläre Wucherungen von großen Epithelhaufen in das Cystenlumen hineinwuchsen, sodaß vielleicht bei einem höheren Alter des Tumors der ganze Cystenraum mit diesen Epithelhaufen ausgefüllt sein könnte. Derartige papilläre Wucherungen ins Cystenlumen hinein ließen sich vielleicht vergleichen mit ähnlichen Vorkommnissen bei der Cystenmamma, wobei es gleichfalls zu völligem Schwinden des Lumens durch Epithelwucherungen kommen kann. Wir werden auf eine Weiterführung dieses Vergleiches noch zurückkommen.

Das vorliegende Adamantinom gewinnt aber noch eine besondere Bedeutung dadurch, daß hier Übergänge zu einem verhornenden Plattenepithelcarzinom bestehen, also zu einem sicher malignen Tumor. Zwar können auch im gewöhnlichen Adamantinom vereinzelte kleine Partieen plattenepithelartigen Charakter annehmen. Hier aber bestehen viel ausgedehntere und viel weitgehendere Umwandlungen zu Plattenepithelkomplexen und zwar sowohl in soliden, als auch cystischen Tumorteilen. Einzelne Epithelstränge bestehen fast ganz aus Plattenepithel und an anderen Stellen sind einige der Cysten mit plattenepithelialen Wucherungen völlig erfüllt. In den plattenepithelialen Komplexen besteht auch eine deutliche Polymorphie der Zellen mit auffallendem Wechsel der Größe und Form und Chromatingehalt der Kerne. Darin eingelagert finden sich auch perlenartige Anordnungen mit Abplattung der Zellen und mehr oder weniger deutlicher Verlust der Kernfärbbarkeit, also Ansätze zur Hornperlenbildung. Wenn auch insgesamt die adamantinomatösen Tumorpartieen noch überwiegen, so finden sich doch Partieen, die an ein Plattenepithelcarzinom mit geringer Verhornung ‹Kankroid› erinneren, bzw. schon als solches imponieren. Auch fällt auf, daß solche Partieen im Bereich der soliden Adamantinomteile auftreten und daß dann die letzteren kaum noch retikuliertes Epithel aufweisen, sondern eine gewisse Ähnlichkeit mit dem sog. Basalzellencarzinom zeigen. Gerade solche Partieen sind es auch, die ein infiltrierendes Wachstum bis in das Periost hinein beobachten lassen, aber ohne Mitbeteiligung des Knochens.

Auf Grund dieses Befundes sind wir der Ansicht, daß hier schon ein auf einem soliden Adamantinom hervorgegangenes Plattenepithelcarzinom mit geringer Hornbildung vorliegt. Selbst wenn man hier mit der Annahme eines bereits carzinomatös gewordenen Tumors zurückhaltend sein wollte, so müßte man auf Grund der

Befunde zum mindesten doch schon von Übergängen zu einem Carcinom sprechen. Im Hinblick auf die reichlichen soliden Tumorpartieen, auf die plattenepithelialen Wucherungen mit beginnender Verhornung, auf die starke Polymorphie der Zellen und schließlich auf das infiltrierende Wachstum in das Periost hinein, muß doch wohl schon ein maligner Tumor vorliegen. Zum allermindesten aber mußte für das praktische Handeln ein maligner Tumor angenommen werden.

In diesem Zusammenhange sei noch einmal auf den vorher angedeuteten Vergleich mit der Cystenmamma hingewiesen. Es handelt sich dabei bekanntlich um cystisch erweiterte Ausführungsgänge, und in diesen Cystenbildungen kommt es recht häufig zu den schon erwähnten papillären Epithelwucherungen ins Lumen hinein. Diese letzteren werden jetzt wohl allgemein als praecarzinomatöse Veränderungen aufgefaßt, aus denen sich relativ oft echte und sichere Carzinome entwickeln können. Es wird daher in den Fällen praecarzinomatöser Veränderungen in den Cystenmammas stets zur operativen Entfernung der ganzen Cystenmamma geraten. Wie schon betont, sind derartige epitheliale Wucherungen auch im Cystenlumen unseres Adamantinomfalles beobachtet worden, und so könnte man schon auch diese als praecarzinomatös auffassen. Bei einer derartigen Deutung wäre also ein radikales Vorgehen in unserem Falle bereits berechtigt gewesen; erst recht also umsomehr, wo über solche praecarzinomatöse Veränderungen hinaus Bilder sich finden, die für ein Plattenepithelcarzinom sprechen, wie oben bereits dargelegt wurde.

Gleichartige Fälle, wie der unsrige, scheinen bis jetzt erst wenig beobachtet worden zu sein. Zwar erwähnen viele Autoren eine gewisse Ähnlichkeit mit den Carzinomen, doch konnte ich in der Literatur nur 3 Fälle finden, bei denen nach Angabe der betreffenden Autoren carzinomatös gewordene Adamantinome vorliegen sollen, und dabei ist der dritte Fall nicht einmal ganz einwandfrei.

Das Wesentliche dieser drei Fälle sei hier kurz besprochen.

Der erste Fall stammt von K a l l m a n n aus dem Pathologischen Institut zu Frankfurt a./M.

Hier handelt es sich um eine 32 Jahre alte Patientin, bei der der Tumor später recidivierte und deshalb im Juni 1916 die Exartikulation des rechten Unterkiefers vorgenommen wurde. Das mikroskopische Bild zeigte ein Plattenepithelcarzinom mit eigenartiger

Schleimbildung, Nester und Stränge von Palisadenepithel, das in eine mehr rhombische Epithelform übergeht. Die Mitte der Nester zeigt sternartig angeordnete Stellen, die ganz dem typischen epithelialen Schleimgewebe der Schmelzanlage entsprechen. Vereinzelt sind Hornperlen nachweisbar. Die Bösartigkeit des Tumors wird durch infiltrierendes Wachstum und durch das Recidiv ohne weiteres bewiesen.

Der Fall zeigt somit eine unverkennbare Ähnlichkeit mit dem unsrigen und läßt sich diesem an die Seite stellen, während das für die beiden folgenden Fälle nicht sicher ausgesagt werden kann.

Den zweiten hierher gehörigen Fall mit der Bezeichnung „carzinoma adamantinum" beschreibt Tapie. Leider war mir die Originalarbeit nicht zugänglich und so muß ich mich auf Krompecher beziehen, der im Rahmen seiner Arbeit auch diesen Fall erwähnt, ohne ihn näher zu schildern.

Auch der dritte Fall wird von Krompecher angeführt. Er soll von Pertik im Jahre 1896 in der Festschrift für Navratil eingehend beschrieben worden sein.

Es handelt sich um einen 13jährigen Knaben, der an einer Geschwulst am linken Unterkiefer operiert wurde. Der Tumor bestand aus dünneren, dickeren, vielfach aus ganz dünnen zierlichen Strängen und Zapfen, welche sich vielfach verzweigen, aus indifferenten Epithel zusammengesetzt sind und an der Peripherie zumeist radiär gestellte Zylinderepithelien enthalten. Das Zentrum der Zapfen ist vielfach nach Art der Schmelzpulpa verflüssigt. Hier finden sich dann vakuolisierte verzweigte Epithelzellen. Das Bindegewebe, welches den Hauptteil der Geschwulst bildet, entspricht teils feinfaserigem Bindegewebe, teils Schleimgewebe. Besonders hervorgehoben sei, daß insbesondere die an epithelialen Elementen ärmeren Teile des Tumors das ausgesprochene Bild eines Sarkoms zeigen und zwar einzelne Teile das eines rundzelligen, andere das eines fibrösen Sarkoms. An Stellen, wo das Präparat den Charakter embryonalen Bindegewebes trägt, ist der Polymorphismus sehr ausgesprochen, und da stellenweise auch sehr kernreiche Riesenzellen vorkommen, bekommt man hier und da Bilder eines Riesenzellensarkoms vor sich. Es handelt sich nach Krompecher mikroskopisch um ein adamantinoma malignum mit teils schleimzelliger, resp. fibröser, sakomatöser, teils mit carzinomatöser Umwandlung.

Nach dieser Beschreibung ist also die carzinomatöse Komponente nicht ganz sicher, wenn auch möglich, und außerdem soll eine

sarkomatöse Umwandlung bestanden haben. Somit muß der Tumor auf alle Fälle maligne geworden sein.

Wir haben nun noch zur Histogenese unseres Adamantinoms und der Adamantinome überhaupt kritisch Stellung zu nehmen.

Einleitend haben wir die drei wichtigsten Anschauungen über die Histogenese bereits besprochen. Die dritte der dort geäußerten Anschauung war die von Pakay, Kuru und Krompecher, wonach der Tumor vom Epithel der fertigen Mundschleimhaut ausgehen soll. Im vorliegenden Falle hat sich zwar ein räumlicher Zusammenhang der Geschwulst in der Mundschleimhaut feststellen lassen, aber doch eben nur an der einen kleinen Stelle, auch bestand hier nicht der Eindruck, als wenn das Schleimhautepithel durch Tiefenwachstum erst zur Geschwulstbildung geführt habe. Es ist hier, wie in den meisten Fällen, nicht mit Sicherheit zu entscheiden, ob das Oberflächenepithel nach der Tiefe gewachsen ist, oder ob umgekehrt ein in der Tiefe befindlicher Tumor nachträglich bis zum Bereich des Oberflächenepithels hier vorgedrungen ist. Die vorliegenden histologischen Bilder sprechen aber weitaus mehr für die letztere Möglichkeit, also dafür, daß die Mundschleimhaut nicht Ausgangspunkt des Tumors ist. Dagegen zeigt das mikroskopische Präparat vielfach so weitgehende Ähnlichkeit mit dem embryonalen Schmelzkeimepithel, daß sich der Gedanke einer Entstehung auf derartigem Embryonalgewebe geradezu von selbst aufdrängt. Ob dieses embryonale Gewebe in vorliegendem Falle etwa in Malassez'schen Epithelresten oder in verlagerten bezw. überzähligen Schmelzkeimteilen zu erblicken ist, kann jetzt bei der Größe des Tumors nicht mehr entschieden werden, doch scheint uns dieser Unterschied auch weniger wichtig zu sein. Viel wesentlicher ist unsers Erachtens die hier bestehende Wahrscheinlichkeit, daß der Tumor sich aus embryonalen Gewebsteilen und nicht aus der fertig entwickelten Mundschleimhaut heraus entwickelt hat. Vielleicht spricht die vielfache Ähnlichkeit einiger Epithelstränge- und zapfen des Tumors mit dem Malassez'schen Débris épithéliaux paradentaires, denn gradezu physilogischen Resten der Brunn'schen Epithelscheide mehr dafür, daß derartige Epithelreste Ausgangspunkt unseres Adamantinoms sein könnten. Diese Ansicht wird heute wohl auch für die meisten der Adamantinome gelten.

Damit soll aber nicht gesagt werden, daß diese Histogenese die allgemein gültige sei. Wir glauben vielmehr, daß sowohl die Malassez'schen Epithelreste, als auch überzählige bezw. versprengte

Schmelzkeimreste als Ausgangspunkt in Betracht kommen können und da eben von Fall zu Fall verschiedene Möglichkeiten gegeben sind. Wir halten es auch nicht für ausgeschlossen, daß gelegentlich einmal sich aus dem Epithel der Mundschleimhaut im späteren Leben ein Adamantinom entwickeln kann, wie es Krompecher für einen Teil der Fälle annimmt. Unseres Erachtens wäre diese Entstehungsweise aber nur dann zu verstehen, wenn der Beginn des epithelialen Tiefenwachstums von der Mundschleimhaut aus auch bereits in die Embryonalzeit hineinfällt, um dann erst nach längerer Latenzzeit im späteren Leben geschwulstmäßig weiterzuwachsen. Vom Mundhöhlenepithel geht ja auch schon in der frühesten Embryonalzeit die ganze Zahnentwicklung aus, und Schmelzkeime und Malassez'sche Epithelreste stammen ja schließlich auch von diesem Mundhöhlenepithel ab. Damit würde auch die Deutung übereinstimmen, die B. Fischer seinem eigenartigen Fall von primären Adamantinom der Tibia bei einem 37 jährigen Manne gibt. Er erklärt dieses weit ab vom Kieferbereich sitzende Adamantinom in der Weise, daß „zur frühen Embryonalzeit und zur Zeit als die Zahnanlagen sich zu bilden begannen eine Exzeßbildung des Ektoderms am Unterschenkel stattgefunden hat und daß diese Exzeßbildung des ektodermalen Epithels infolgedessen die Fähigkeit und Potenz hatte, sich in der Richtung der Schmelzepithelanlage zu entwickeln. Da aber diese pathologische Epithelwucherung der äußeren Haut mit den Eigenschaften der Schmelzkeimbildung ausgerüstet, bezw. unter Bedingungen geraten war, die zur embryonalen Bildung des Schmelzepithels führen, so mußte sich dieser abnorme Epithelkeim auch in der Richtung der Schmelzkeimanlage entwickeln. Hatte er aber diese Eigenschaft in vollem Maße, so mußte er auch eine weitere Eigentümlichkeit zeigen, die dem Schmelzepithel zukommt, er mußte sich nämlich in der Richtung auf den Knochen zu in die Tiefe ausdehnen. Wir wissen ja, daß die Schmelzkeimanlagen auf die Kiefer zu wachsen und ihr Epithel sich schließlich vollkommen von der oberflächlichen Ektodermlage loslöst, um sich in den Knochen einzusenken. Das nun hat auch der Keim in unserem Falle getan und so ist es hier zur Anlage eines Adamantinoms in der Tibia gekommen. Diese Anlage hat, wie bei so vielen embryonalen Keimabnormitäten, erst in späteren Jahren ein stärkeres Wachstum gezeigt."

Dieser Fischer'schen Auffassung gemäß könnte also auch vom Epithel der Mundschleimhaut aus gleichzeitig mit der Bildung

der Zahnleiste, aber davon räumlich getrennt eine weitere Einsprossung des Epithels in das Tiefengewebe hinein erfolgen, mit der Fähigkeit sich ebenfalls in der Richtung der Schmelzepithelanlage zu entwickeln. Im späteren Leben könnte dann hiervon ein Adamantinom ausgehen, das nun scheinbar von der fertigen Mundschleimhaut her abstammt. Ob aber wirklich von einer ganz normal gebildeten fertigen Mundschleimhaut im späteren Leben ein epithelialer Tumor von der Art des Adamantinoms ausgehen kann, erscheint uns praktisch noch nicht bewiesen und uns theoretisch fraglich. Vorerst möchten wir annehmen, daß derartige Adamantinome doch nur scheinbar von einer fertig gebildeten und ganz normalen Mundschleimhaut abstammen.

Unsere Anschauung über die Histogenese der Adamantinome läßt sich also zusammenfassen, daß diese Geschwulstart wohl **stets** embryonalen Ursprungs ist, daß aber als Ausgangspunkt sowohl Malassez'sche Epithelreste als auch überzählige bezw. verlagerte Schmelzkeime und schließlich auch das **embryonale** Mundhöhlenepithel in Betracht kommen, letzteres auch dann, wenn scheinbar die fertige Mundschleimhaut im späteren Leben zu adamantinomatösen Tiefenwachstum führt.

Endlich sei nun noch darauf hingewiesen, daß unser vorliegendes Adamantinom auch durch die Buntheit seines Baues aus dem Rahmen der übrigen Fälle herausragt. Wir haben hier grobcystische und kleincystische und solide Partieen neben einander, wozu dann noch carzinomatösen Partieen im Sinne eines Plattenepithelcarzinoms hinzukommen, letzteres sogar mit beginnender Verhornung. Was Kallmann, als verschiedene Differenzierungsstufen vom cystischen Adamantinom bis zum verhornenden Plattenepithelcarzinom bezeichnet, findet sich hier nebeneinander und durcheinander. Es ist also an den verschiedenen Stellen zu ganz verschiedenen Differenzierungen gekommen und damit auch zu einem fließenden Übergang von ausgesprochener Gutartigkeit zur sicheren Bösartigkeit.

Schriftennachweis.

Bakay v.: Über die Entstehung der zentralen Epithelialgeschwülste des Unterkiefers. Berl. klin. Monatsschr. 1919 S. 590

Becker E.: Zur Lehre von den gutartigen zentralen Epithelialgeschwülsten der Kieferknochen. Langenbecks Archiv f. klin. Chirurg. 1894 Bd. 47.

Bennecke: Zur Genese der Kiefercysten. Inaug. Diss. Halle 1891.

Blümm G.: Über ein Adamantinom des Oberkiefers. Inaug. Diss. Würzburg 1901.

Borst: Die Lehre von den Geschwülsten. Wiesbaden 1902.

Brunn v. A.: Über die Ausdehnung des Schmelzorganes und seine Bedeutung für die Zahnbildung. Arch. f. mikroskop. Anat. Bd. 29, 1887.

Falkson R.: Beitrag zur Entwicklungsgeschichte der Zahnanlagen und Kiefercysten. Virch. Arch. f. pathol. Anat. u. Pysiol. Bd. 76 1879, S. 504 ‹Zur Kenntnis der Kiefercysten›.

Fischer B.: Über ein primäres Adamantinom der Tibia. Frankf. Zeitschr. f. Pathol. 1913, Bd. 12, S. 422.

Frech: Über einen Fall von zentraler solider Oberkiefergeschwulst. Dt. Zeitschr. f. Chirurg. Bd. 52, 1899.

Göbel: Über Kiefertumoren, deren Entstehung auf das Zahnsystem zurückzuführen ist. Zentr. Bl. f. Pathol. Bd. 8, 1897, S. 128.

Haaßler: Zur Histogenese der Kiefergeschwülste. Langenbecks Arch. Bd. 53, 1896, S. 749.

Hesse G.: Beitrag zur Kenntnis der Adamantinome. Dt. Monatsschr. f. Zahnheilk. 1913, Heft 1, Seite 15.

Kallmann E.: Über maligne Adamantinome und verwandte Geschwülste. Inaug. Diss. Frankfurt a. M.

Kaufmann: Lehrbuch der speziellen Pathologie. 1922, Bd. 1, S. 460.

Krompecher: Zur Histogenese und Morphologie der Adamantinome und sonstiger Kiefergeschwülste. Zieglers Beitr. z. pathol. Anat. u. z. allg. Pathol. Bd. 64, 1918, S. 165.

Kruse: Über die Entwicklung cystischer Geschwülste im Unterkiefer. Virch. Arch. f. pathol. Anat. und Physiol. Bd. 124, 1891, S. 137.

Kuru Haruzo: Über das Adamantinom. Zentr. Bl. f. Pathol. Bd. 22, 1911, S. 291.

Malassez: Sur le rôle des débris épithéliaux paradentaires. Arch. de Physiol. norm. et pathol. 1885.

Partsch: Handbuch der Zahnheilkunde. 1917, S. 213.

Perthes: Die Verletzungen und Krankheiten der Kiefer. Dt. Chirurg. Lieferung 33a, 1907, S. 98.

Pinkus V.: Das zentrale Cystadenom der Kiefer. Langenbecks Arch. f. klin. Chirurg. Bd 72, 1904, S. 995.

Rahm H.: Über das Vorkommen der Adamantinome besonders im Oberkiefer. Inaug, Diss. Breslau 1916.

Schäfer J.: Lehrbuch der Histologie und Histogenese. 1922, 2. Aufl.

Schmidt E.: Über Adamantinome mit besonderer Berücksichtigung der normalen Schmelzentwicklung. Dt. Monatsschr. f. Zahnheilkunde, 1922, Heft 12, S. 353.

Schmidt M. B.: Pathologie und Pathologische Anatomie der Knochen.
Lubertsch-Ostertags Ergebnis d. allg. Pathol u. pathol. Anat. Bd. 7, 1902, S. 336.

Siegmund: Pathologische Histologie.
Fortschritte der Zahnheilkunde (Herausg. Dr. Misch) 5. Band, April 1929, Lieferung 4, S. 243.

Siegmund—Weber: Pathologische Histologie der Mundhöhle. 1926, S. 249.

Tapie: Kyste dermoide dentifere du maxillaire inférieure.
Gap. hebdom. 1890.

Witzel J.: Über Zahnwurzelcysten, deren Entstehung, Ursache und Behandlung.
Dt. Monatsschr. f. Zahnheilk. 1896.

Lebenslauf.

Ich, Valentin Daniel Mayer, wurde am 2. Februar 1899 als Sohn des Obst- und Gemüsegroßhändlers Valentin Mayer und seiner Ehefrau Babette, geb. Kröner zu Bamberg geboren. Mit dem gesetzlichen Alter besuchte ich die Volksschule und trat mit 10 Jahren in das humanistische Alte Gymnasium zu Bamberg ein. Am 8. 6. 1917 genügte ich meiner militärischen Pflicht bei dem 5. Inf. Reg. zu Bamberg und bei der Fliegerschützenschule Lager Lechfeld. Nach Beendigung des Krieges trat ich der Volkswehr bei. Im Jahre 1919 erhielt ich das Reifezeugnis des humanistischen Alten Gymnasiums zu Bamberg. Infolge unglücklicher Familienverhältnisse— Krieg, Inflation, Tod meines Vaters und zweier meiner Brüder— war mir die Fortsetzung meines Studiums versagt. Ich kam zum Staatsdienst ‹Post› und nach meinem freiwilligen Austritt in ein Bankgeschäft. Hier verdiente ich den Grundstock zum Studium der Zahnheilkunde, das ich im Mai des Jahres 1926 aufnahm und durch geeigneten Nebenberuf — Ruderlehrer und Sportlehrer — bestritt. Am 28. November 1927 bestand ich das Physikum und im Jahre 1929 die zahnärztliche Staatsprüfung vor dem Prüfungsausschuß zu Erlangen und erhielt am 8. Mai 1929 die Approbation als Zahnarzt.

Zum Schluß sei mir noch gestattet, Herrn Professor Dr. E. KIRCH für die Anregung zu dieser Arbeit, sowie für die freundliche Unterstützung, die er mir durch Rat und Tat während derselben hat angedeihen lassen, meinen herzlichsten Dank auszusprechen.